

Histologie de la trachée

Ce document présente des photos de la paroi de la trachée. Elles ont été prises avec un microscope optique (MO). Vous pouvez naviguer en cliquant sur les liens.

1) La paroi de la trachée

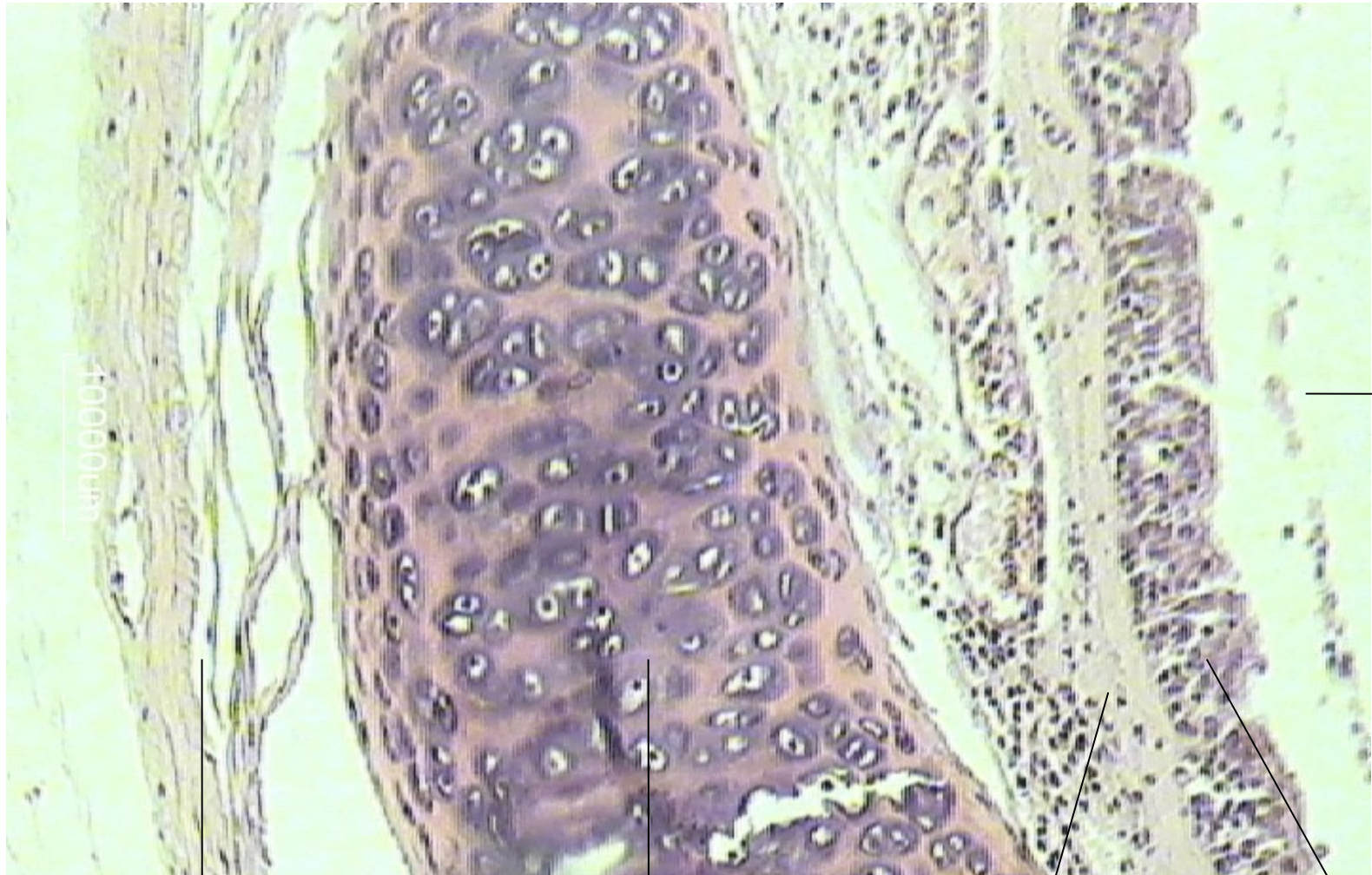2) La muqueuse de la trachée

2) La sous-muqueuse de la trachée : les glandes acineuses qui sécrètent du mucus

Paroi de la trachée (X100)

Edited by Foxit Reader
Copyright © by Foxit Corporation, 2005-2009
For Evaluation Only.

adventice tunique moyenne sous muqueuse muqueuse



lumière

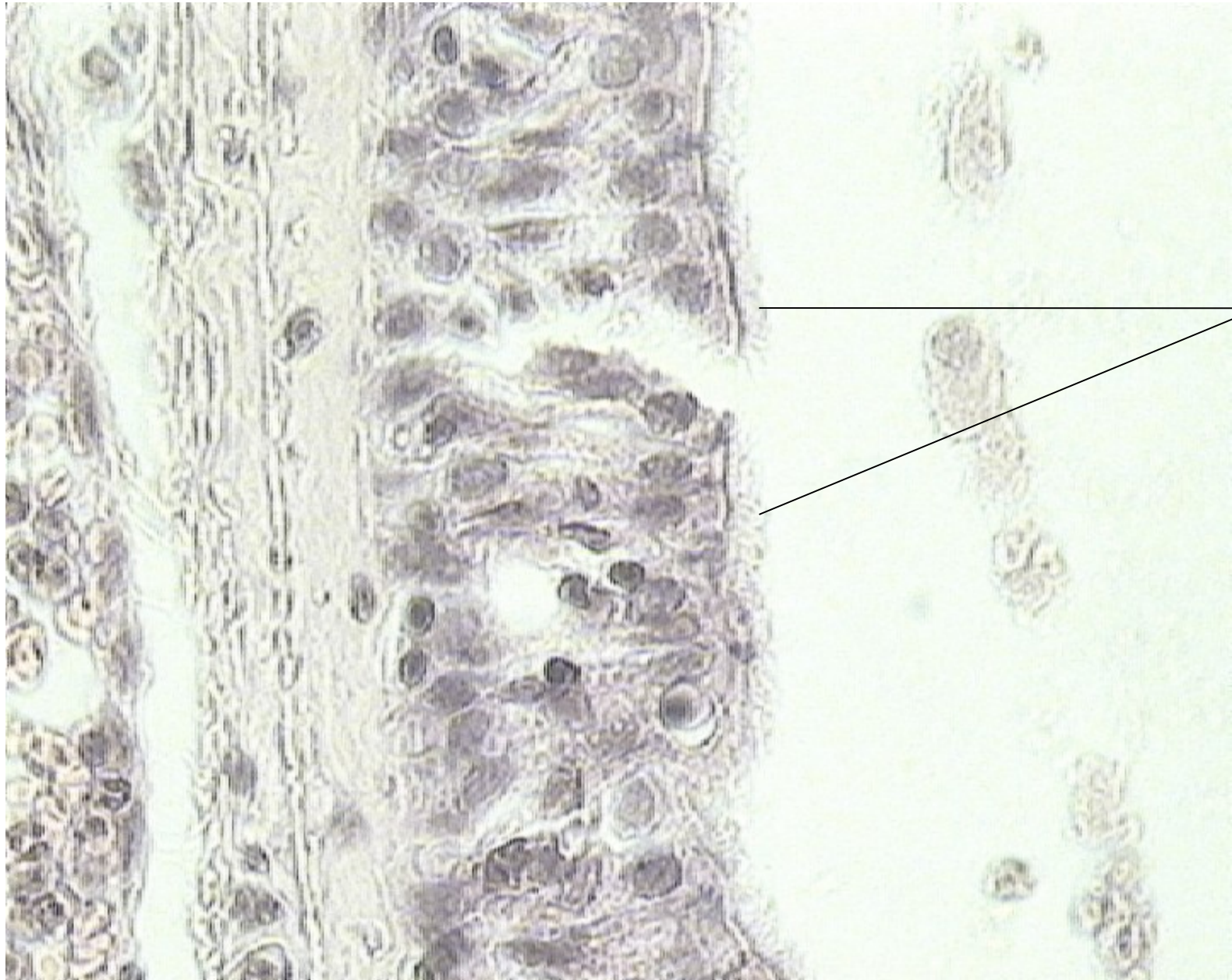
tissu conjonctif
riche en fibres de
collagène

tissu cartilagineux

Tissu conjonctif
contenant des
glandes acineuse

Épithélium
cilié

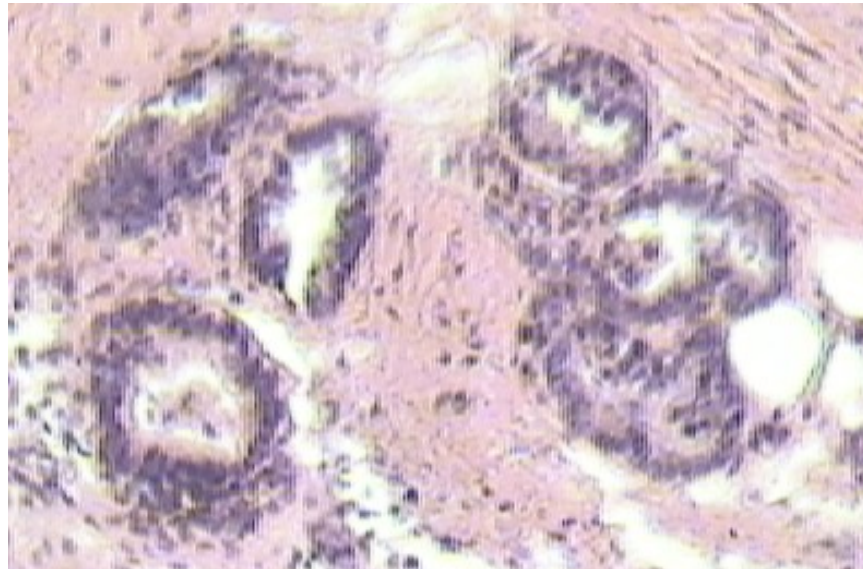
tissu épithélial cilié de la muqueuse trachéale(x100)



cils
vibratiles

Retour

Glandes séromuqueuses productrices de mucus (x100)



[Retour](#)